

MEMOIRE
du Certificat d'Etude et de Recherche Approfondies en
Implantologie Orale

Année 2015/2016

Présenté et soutenu par le Docteur Renaud CHAPELAIN

GREFFES OSSEUSES AUTOGENES :
PRELEVEMENT RETROMOLAIRE MANDIBULAIRE

JURY :

- Docteur Thierry BEAU (*Président SFBSI*)
- Professeur Jean-Paul BELLIER
- Docteur Charles BELVEZE (*Directeur de l'enseignement*)
- Docteur Patrick BERNELLE (*Trésorier SFBSI*)
- Professeur Farid DERRADJI (*Responsable de l'implantologie SAPCB*)
- Docteur Michel LAURES (*Trésorier adjoint SFBSI*)
- Docteur Marc LIPPERT (*Vice-président SFBSI*)
- Professeur Jean-Paul LOUIS (*Administrateur*)
- Professeur Tawfik M'HAMSADJI (*Président de la SAPCB*)
- Docteur Christian PAYET (*Administrateur*)
- Docteur Pierre WAUTIER (*Secrétaire*)

SOMMAIRE

1. Introduction	p.3
2. Physiologie osseuse	p.3
2.1. Les éléments constitutifs	p.3
2.1.1. Ostéoblastes / ostéocytes	p.4
2.1.2. Ostéoclastes	p.4
2.1.3. Matrice osseuse	p.4
2.2. Organisation du tissu osseux	p.5
2.3. Remaniement osseux	p.5
2.4. Définitions	p.6
3. Indications de la greffe osseuse	p.6
3.1. Indications	p.7
3.2. Définitions	p.8
3.2.1. Autogreffe	p.8
3.2.2. Allogreffe	p.8
3.2.3. Xénogreffe	p.9
3.2.4. Greffe alloplastique	p.9
4. Anatomie descriptive de la zone de prélèvement mandibulaire	p.10
4.1. Nerf alvéolaire inférieur	p.11
4.2. Rapports anatomiques périphériques	p.12
5. Environnement chirurgical	p.12
5.1. Préparation du praticien	p.12
5.2. Préparation du patient	p.13
5.3. Plateau chirurgical	p.13
5.3.1. Plateau chirurgical classique	p.13
5.3.2. Vis d'ostéosynthèse	p.15
5.3.3. Piézochirurgie	p.15
6. Déroulement de l'intervention	p.15
6.1. Prémédication	p.15
6.2. Analgésie	p.15
6.3. Exposition et préparation du site receveur	p.16
6.4. Prélèvement	p.17
6.4.1. Incisions	p.17
6.4.2. Dissection	p.17
6.4.3. Corticotomie	p.18
6.5. Mise en place du greffon	p.20
6.6. Prescription postopératoire	p.22
6.6.1. Antalgiques	p.22
6.6.2. Antibiothérapies	p.22
7. Suites et complications post-opératoires	p.22
7.1. Douleurs	p.22
7.2. Hématomes, hémorragies	p.22
7.3. Tuméfactions	p.23

7.4. Trismus	p.23
7.5. Troubles neurologiques labiomentonniers	p.23
7.6. Fracture mandibulaire	p.23
7.7. Exposition du greffon	p.23
7.8. Exposition des vis	p.24
7.9. Perte du greffon	p.24
7.10. Résorption du greffon	p.24
8. Cicatrisation	p.24
8.1. Principes de la cicatrisation.....	p.24
8.2. Devenir des greffons	p.26
9. Alternatives.....	p.26
9.1. Régénération Osseuse Guidée ou ROG	p.26
9.2. La distraction osseuse	p.27
9.3 Bone splitting ou expansion	p.27
9.4. Plasma Riche en Fibrine ou PRF	p.27
10. Conclusion	p.28
Bibliographie	p.29

1. Introduction

Entre quatre et six millions d'implants dentaires sont posés chaque année en Europe et les volumes progressent avec le vieillissement de la population. La pose de trois implants sur dix en moyenne nécessite le recours à une procédure d'augmentation osseuse.

Pour traiter nos patients avec une restauration prothétique implantaire, le processus alvéolaire peut être restreint fonctionnellement pour qu'une implantation correcte soit réalisable. C'est-à-dire qu'à chaque perte osseuse il y a une indication de greffe osseuse.

Nous devons réaliser une reconstruction prothétique, c'est-à-dire rétablir dans son état premier (LAROUSSE²⁵). C'est souvent un défi dans le secteur esthétique d'arriver à ce que nos reconstructions passent inaperçues.

Depuis plus de trente ans, les matériaux et techniques sont multiples pour traiter ces pertes osseuses.

Nous avons souhaité centrer notre propos sur la greffe d'os autogène, c'est-à-dire provenant du donneur lui-même, considérée comme le gold standard. Ceci est réalisé en partant du principe « repair tissue with tissue-like ».

La connaissance de la physiologie osseuse est importante pour comprendre les mécanismes impliqués dans la réparation de ce tissu vivant qu'est l'os. Nous verrons ensuite quelles sont les indications d'une greffe osseuse. Notre propos s'est volontairement restreint aux greffes d'origine molaire mandibulaire qui est une zone fréquente de prélèvement. Il faut donc connaître parfaitement l'anatomie du site donneur. Ce type d'intervention peut être réalisé par différents matériels et donc un protocole opératoire variable. Même si la greffe d'os autogène est le gold standard, il peut exister des complications à plus ou moins brève échéance. De ce fait, la recherche d'alternatives est tout à fait légitime.

2. Physiologie osseuse

Toutes les techniques chirurgicales d'augmentation du volume osseux utilisent la capacité du tissu osseux à se régénérer (SEBAN¹³). Le but de ce chapitre est de rappeler succinctement les principales caractéristiques du métabolisme osseux.

2.1. Les éléments constitutifs (ABRAHAM¹)

Le tissu osseux peut être divisé en deux constituants : les cellules et la matrice osseuse (figure 1).

Le tissu osseux est un tissu dynamique où se forme un grand nombre de cellules. Qu'ils s'agissent de celles responsables de la synthèse de sa matrice extra cellulaire (rôle des ostéoblastes) ou de celles responsables de sa résorption (fonction des ostéoclastes), toutes ces cellules vont contribuer au remaniement de l'os en assurant les différentes phases du remodelage osseux.

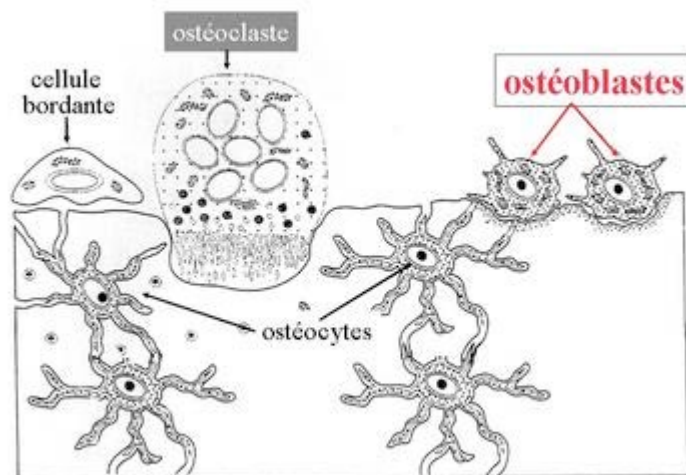


Figure 1 : Eléments constitutifs du tissu osseux (blog²³ du Dr Hauteville sur l'histologie des os maxillaires).

2.1.1. Ostéoblastes / ostéocytes

Les ostéoblastes sont des cellules cubiques, formant une couche unique recouvrant tous les sites de formation actifs de l'os. Ils assurent la synthèse osseuse par l'élaboration de la matrice extra cellulaire de l'os, cela en sécrétant des fibres de collagène et autres composants organiques qui la compose, ainsi qu'en contrôlant son processus de minéralisation. Les ostéoblastes se trouvant progressivement emmurés dans la matrice qu'ils élaborent deviennent des ostéocytes. Cette cellule possède des prolongements lui permettant de communiquer avec d'autres ostéocytes. Moins actifs que les ostéoblastes, les ostéocytes participent aux échanges de nutriments et de déchets avec le sang et renseignent les ostéoblastes sur la pression mécanique exercée sur l'os.

La minéralisation nécessite, quant à elle, un apport de calcium suffisant par l'alimentation et surtout la présence de vitamine D pour en assurer l'absorption intestinale (BARMAN et coll.²).

2.1.2 Ostéoclastes

Plurinucléée, l'ostéoclaste contrôle l'homéostasie du calcium en résorbant le tissu osseux. Les ostéoclastes sont localisés sur les surfaces osseuses de l'endoste, dans le système de Havers et occasionnellement à la surface du périoste. Ils se trouvent au niveau des sites actifs de remaniement osseux (PRINC et coll.¹¹).

De la coordination entre l'ostéoblaste et l'ostéoclaste dépendra le remaniement osseux.

2.1.3. Matrice osseuse

La matrice osseuse est un tissu conjonctif se distinguant des autres tissus conjonctifs par sa charpente collagénique sur laquelle se fixe l'hydroxyapatite en forte quantité mais aussi

du carbonate de calcium. A mesure que les sels minéraux se déposent dans la charpente, ils cristallisent le tissu. C'est la calcification ou minéralisation (TORTORA¹⁶).

C'est l'assemblage des sels cristallisés et des fibres de collagène qui confèrent à l'os sa dureté caractéristique.

2.2 Organisation du tissu osseux (PRINC¹¹)

La croissance osseuse peut résulter d'une ossification enchondrale ou membranaire.

L'ossification enchondrale assure la formation des os longs chez l'embryon. Il y a passage par un état de cartilage calcifié puis remplacement par un tissu osseux lamellaire.

L'ossification membranaire, siégeant au niveau des os plats, se distingue par la différenciation directe en ostéoblastes.

Le type d'ossification a une incidence sur le maintien de la greffe (ZINS et coll.²¹).

Composant la majorité de notre squelette, l'os lamellaire peut être compact (ou haversien) ou spongieux (ou trabéculaire). Cependant, l'os n'est pas complètement dur : de nombreux petits espaces séparent ses composants solides. L'os compact contient un réseau de cavités de très petites tailles, appelées canaux de Havers, enfermant un gros capillaire entouré d'une mince gaine endostée. Les canaux et les lamelles osseuses périphériques forment le système de Havers ou ostéon, cylindre d'1 mm de diamètre environ. Ils sont plus ou moins parallèles et peuvent se connecter selon un angle très fermé. Certains de ces espaces fournissent un accès aux vaisseaux sanguins, d'autres servent au stockage de la moelle osseuse rouge. La taille et la répartition de ces espaces déterminent les régions qui sont faites d'os compact et celles qui sont faites d'os.

Le squelette, dans son ensemble, contient environ 80 % d'os compact et 20 % d'os spongieux (TORTORA¹⁶).

2.3. Remaniement osseux (TULASNE et coll.¹⁷)

Tout au long de la vie, l'os est le siège de remaniements permanents (figure 2).

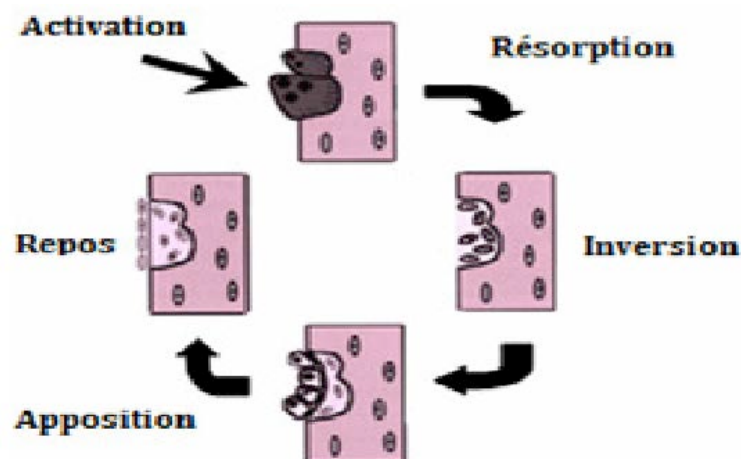


Figure 2 : Séquence du remaniement osseux (CHU JUSSIEU²⁴)

Ce processus, qui lui permet de préserver ses propriétés mécaniques et qui participe au contrôle du métabolisme phosphocalcique de l'organisme, se déroule selon une chronologie bien précise. Celle-ci débute par une phase d'activation des ostéoclastes qui conduit à la résorption osseuse. Puis, suite à une phase de transition (=inversion) conduisant au recrutement et à la différenciation des cellules ostéogéniques en ostéoblastes. Une nouvelle matrice se forme (=apposition). Celle-ci, une fois minéralisée, permettra le remplacement plus ou moins complet de l'os.

Ce processus de remaniement implique un couplage étroit entre les phases de résorption et la phase de formation. Ainsi, l'activation – résorption – inversion - formation traduit la succession impérative des événements au cours du remodelage osseux.

Une séquence de remodelage dure en moyenne 4 à 6 mois. C'est sur ce processus que va reposer l'intégration d'une greffe osseuse. Le bloc osseux greffé subit un remodelage osseux complet.

2.4. Définitions

L'**ostéoconduction** est la croissance osseuse d'apposition à la surface d'un matériau qui constitue l'armature (TULASNE et coll.¹⁷).

Lors de l'**ostéoinduction**, les cellules osseuses locales et les cellules mésenchymateuses indifférenciées du site receveur sont stimulées par des messagers induisant la division, la différenciation et la sécrétion cellulaire (KHOURY⁶). Ces messagers sont par exemple les BMP (Bone Morphogenic Protein).

L'**ostéogénèse** est la formation d'os à partir des cellules du greffon.

Seul l'os autogène répond à ces 3 critères.

3. Indications de la greffe osseuse

Selon le LAROUSSE²⁵, la reconstruction est l'action de reconstruire ce qui a été détruit donc de rétablir dans son état premier.

Partant de ce principe, l'indication de greffe osseuse se fait partout où il y a une perte osseuse. Le but des réhabilitations implantaires est l'intégration fonctionnelle et esthétique de la prothèse dentaire (KHOURY⁶).

Les implants doivent être placés dans leurs positions prothétiques optimales. Sur des examens tomodensitométriques préopératoires, nous observons régulièrement que les dents naturelles, elles-mêmes, ne se trouvent pas centrées dans l'os. Cela veut donc dire que dans certains cas de perte dentaire, il faudra faire une reconstruction osseuse même si l'os alvéolaire initial a été préservé. En cas de refus de greffe, la position de l'implant peut entraîner une réhabilitation prothétique avec une morphologie coronaire non physiologique, sans résultat esthétique.

La perte osseuse peut être d'origine diverse.

L'extraction de la dent entraînera nécessairement une résorption verticale et horizontale des processus alvéolaires (jusqu'à 50 % en largeur vestibulo-linguale). Elle se fait

plus en vestibulaire car la table est plus fine. Au palais, elle fait moins d'1 mm. La résorption se poursuit pendant deux ans et peut atteindre 60 à 80 % du volume initial. Elle dépend de facteurs individuels pouvant être par exemple le tabac, une prothèse provisoire compressive ou encore une infection active lors de l'extraction).

Il faut donc minimiser ce type d'alvéolyse.

L'origine traumatique peut donner une perte osseuse par fracas avec perte de la table externe (accident de la voie publique, chute de cheval...)

La maladie parodontale entraîne des pertes osseuses d'étendue et d'intensité variables. Il faut savoir extraire à temps pour préserver le maximum d'os.

Dans certaines dysplasies ectodermiques, les agénésies des dents définitives provoquent des crêtes affînées.

En cas de fracture implantaire ou de vis de pilier, il faudra parfois faire un carottage pour retirer l'implant ce qui entraînera une perte osseuse iatrogène.

3.1. Indications

Il existe diverses classifications des résorptions osseuses (PRINC et coll¹¹).

Nous avons communément la classification de SEIBERT (1983).

Dans la classe I, il y a perte osseuse vestibulo-linguale avec hauteur normale de la crête.

Dans la classe II, il y a perte osseuse verticale et la crête possède une largeur normale.

Dans la classe III, la perte osseuse est verticale et horizontale.

L'inconvénient de cette classification est qu'il n'y a aucune appréciation quantitative de la perte osseuse.

Il existe d'autres classifications. La plus facile à comprendre est celle de WANG et SHAMMANI de 2005 (figure 3). Le critère de classification est le sens et le degré de la perte osseuse. Le défaut peut être horizontal, vertical et combiné, puis chaque classe est définie en petit ($P < 3$ mm), moyen (M 4 à 6 mm) et gros défauts ($G > 7$ mm).

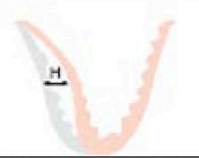
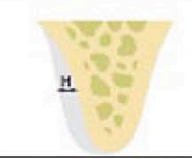
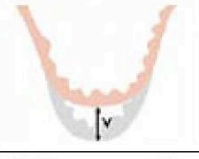
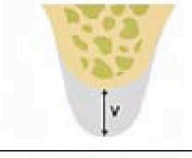
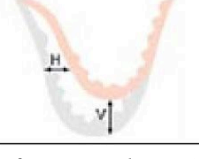
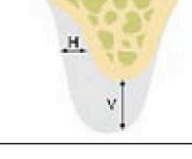
Class I Classification Horizontal (H) Defects		
Class II Classification Vertical (V) Defects		
Class III Classification Combination (H+V) Defects		

Figure 3 : Classification de WANG et SHAMMANI¹⁹

Après interrogatoire, anamnèse, examen extra oral, intraoral (tissus mous, dentaire, occlusion) et radiologique, nous établissons un plan de traitement. Le choix des techniques d'augmentation osseuse dépend du résultat prothétique attendu.

Il est indispensable de convenir exactement des attentes du patient et de discuter avant le traitement de sa coopération lors d'interventions multiples.

L'information délivrée par le professionnel de santé est destinée à éclairer le patient sur son état de santé et lui permettre de prendre en connaissance de cause les décisions concernant sa santé en fonction de ce qu'il estime être son intérêt (LOI relative aux droits des malades²⁶).

3.2. Définitions (SEBBA et coll.¹⁵ et PRINC et coll.¹¹)

Face à un déficit osseux, nous avons le choix la greffe osseuse autogène, l'allogreffe, la xéno greffe ou les matériaux alloplastiques.

3.2.1. Autogreffe

Une autogreffe est une greffe où donneur et receveur sont une seule et même personne. Une greffe osseuse autogène est donc une autogreffe qui consiste à prélever du tissu osseux et à le greffer, cela sur un même individu. Largement utilisée, cette greffe représente une technique des plus intéressante en raison de son potentiel ostéogénique. La présence de cellules ostéoinductrices et de facteurs de croissance va, de plus, stimuler la prolifération des ostéoblastes et l'apposition osseuse. Au final, c'est de par ses nombreuses propriétés (ostéogenèse, ostéoinduction et ostéoconduction) que la greffe osseuse autogène, parmi les différents matériaux pouvant être utilisés pour les comblements et les greffes, s'impose comme la technique de choix.

3.2.2. Allogreffe

L'allogreffe est une greffe prélevée chez un individu et implantée chez un autre individu de la même espèce. Les allogreffes sont des tissus d'origine humaine issus d'os longs (généralement des têtes fémorales congelées à -197°C dans de l'azote liquide), prélevés sur cadavres ou sur donneurs vivants (allogreffe fraîche, dans le cadre de la mise en place de prothèses orthopédiques) et subissant un certain nombre de traitements. Par rapport au greffon d'os autogène, les allogreffes subissent tout d'abord un traitement d'élimination de moelle osseuse, de façon à les rendre indemnes d'agents infectieux, puis une congélation et enfin une lyophilisation qui détruit les cellules et réduit l'antigénicité du greffon. Elles peuvent alors être employées sous cette forme, congelées et déshydratées (FDBA : Freeze Dried Bone Allograft), la matrice servant de trame et contribuant à l'effet ostéoconducteur. S'ils inactivent les virus potentiels, ces précédents traitements imposés à l'os préservent toutefois les protéines matricielles : l'obtention d'un pouvoir ostéoinducteur est donc possible. Cependant, sans déminéralisation, ces protéines matricielles présentes dans le FDBA sont protégées par la fraction minérale et ne peuvent s'exprimer que lorsque le greffon subit un remodelage. C'est pourquoi, en sus des précédents traitements, un procédé de déminéralisation peut, en plus, être réalisé. On obtient alors du DFDBA (Demineralized Freeze Dried Bone Allograft) à la fois ostéoconducteur et ostéoinducteur.

3.2.3. Xénogreffe

La xénogreffe est une greffe prélevée chez une espèce et implantée chez une espèce différente. En général le greffon correspond à un prélèvement animal, le plus souvent des bovidés. Les xénogreffes sont donc des matrices osseuses issues de la portion anorganique de l'os animal au moyen d'un traitement thermique éliminant la trame collagénique. Afin de supprimer les difficultés liées à l'antigénicité, un traitement despécifiant doit ensuite être réalisé. Divers traitements de greffon existent. Il s'agit généralement de traitements d'élimination cellulaire, de délipidation, d'inactivation virale et de prion, et de stérilisation par irradiation. La xénogreffe déprotéinée limite de cette manière les risques de contamination et montre, par la même occasion, une réponse immunitaire réduite ; elle perd en contrepartie toute propriété ostéoinductive. Cette greffe possède uniquement un pouvoir ostéoconducteur.

3.2.4. Greffe alloplastique

La greffe alloplastique correspond à la greffe d'un matériau d'origine chimique ou synthétique. Les matériaux alloplastiques sont des matériaux synthétiques, obtenus à partir de différentes sources possibles et considérés comme des céramiques bioactives à base de phosphate ou de carbonate de calcium. Ils peuvent également être constitués de silicate, comme les bioverres, avec des proportions de calcium et de phosphate identiques à celles du tissu osseux. Ces matériaux synthétiques sont soit anorganiques, soit organiques, c'est-à-dire issus de substances naturelles complètement modifiées. Ils doivent être biocompatibles, bioréactifs, autrement dit capables d'établir des liaisons chimiques avec le tissu osseux et ne pas induire de contamination infectieuse ou de risque immunologique. Les matériaux alloplastiques n'ont pas de propriétés ostéoinductrices par eux-mêmes, ni de propriétés ostéogéniques. Ces biomatériaux de comblement sont biologiquement inertes et ne servent, au mieux, que de support passif à la réparation osseuse. Ils ne sont qu'ostéoconducteurs

Voici un tableau (figure 4) reprenant les propriétés des différentes greffes

	ostéo- conducteur	ostéo- inducteur	ostéogénique
Os autogène	X	X	X
Matériau de substitution osseuse allogène	X	(X)	
Matériau de substitution osseuse xénogène	X	(X?)	
Matériau de substitution osseuse alloplastique	X		

Figure 4 : Répartition des matériaux de greffe d'après leurs propriétés (KHOURY⁶)

Nous avons souhaité centrer notre propos sur les greffes autogènes de prélèvement molaire mandibulaire.

4. Anatomie descriptive de la zone de prélèvement mandibulaire

La zone de prélèvement mandibulaire s'étend de la corticale mandibulaire en regard des molaires, en avant, jusqu'à la branche mandibulaire en arrière. Le choix de la situation du segment de prélèvement osseux est fonction de l'étendue du fragment osseux nécessaire et de la morphologie de la mandibule (PRINC et coll.¹¹).

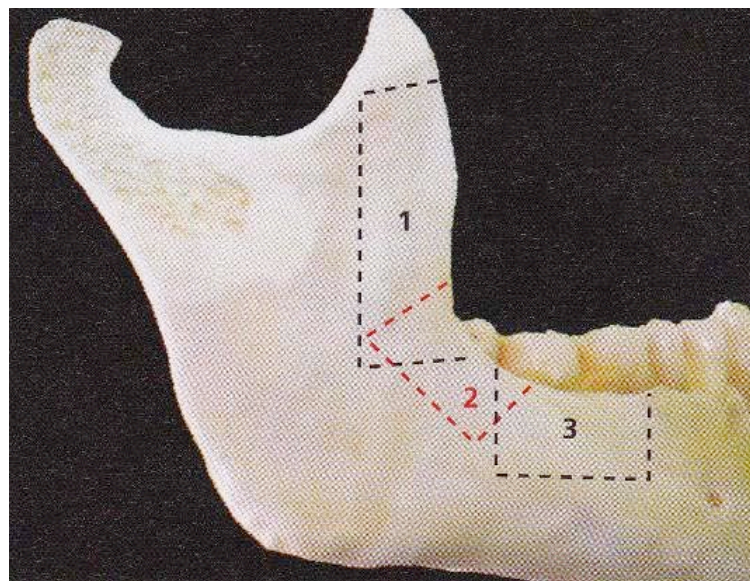


Figure 5 : le choix de la zone de prélèvement va dépendre de l'utilisation du greffon : en avant du bord antérieur du ramus en chirurgie reconstructrice maxillo-faciale (1), à la jonction corps-branche (2) ou au niveau du corps (3) pour les autres utilisations en fonction de la morphologie de la mandibule (GAUDY⁴)

Il existe deux sites de prélèvements (figure 5) en chirurgie dentaire :

- La partie latérale du corps mandibulaire
- Le ramus

La partie latérale du corps mandibulaire est la zone comprise entre le foramen mentonnier en avant et la dent de sagesse en arrière. La taille moyenne du greffon est d'environ 10 mm sur 30 mm. Le plan profond est celui du pédicule alvéolaire inférieur et les racines des molaires mandibulaires qui limitent l'épaisseur du greffon.

Pour le ramus, la zone est limitée en bas par le trigone rétromolaire, en haut par le processus coronoïde et en arrière par l'épine de Spix. La difficulté réside dans le fait que l'épaisseur du bord antérieure du ramus diminue de bas en haut. Le prélèvement se fera au niveau de la moitié antérieure, en avant de l'épine de Spix et du canal mandibulaire.

Il convient de souligner que, selon la morphologie de la mandibule, les rapports anatomiques entre le prélèvement osseux et certains éléments anatomiques importants sont variables. Nous allons les décrire.

4.1. Nerf alvéolaire inférieur

Le nerf alvéolaire inférieur, provenant du nerf mandibulaire V3, présente dans ces rapports squelettiques avec la table externe plusieurs portions distincts (LOCATELLI ⁷) :

- *Une première*, courte, comprise entre l'orifice d'entrée du nerf et la face interne de la table externe du ramus. Au niveau de ce foramen mandibulaire, le pédicule mandibulaire est au contact direct de la corticale externe du ramus qui est relativement mince à ce niveau. Il se dirige ensuite vers la région molaire en s'obliquant en bas, en avant et en dehors.
- *Une seconde*, située en moyenne à 4mm de l'orifice d'entrée du nerf, où l'épaisseur est la plus faible et où le risque de traumatisme chirurgical est le plus important (c'est en effet au niveau du bord antérieur du ramus que le pédicule est le plus proche de la corticale externe, à moins de 2mm). Puis le nerf présente une convexité externe, s'adosse à la corticale, change de direction et devient oblique en bas, en avant et en dedans.
- *Une troisième*, étendue dans le corps mandibulaire où le pédicule mandibulaire entretient des rapports variables avec la corticale vestibulaire. Généralement, le nerf s'éloigne progressivement de la table externe. Plus en avant, au niveau d'une zone centrée sur l'aplomb de la face distale de la première molaire, l'épaisseur de la table vestibulaire est la plus importante (corticale et spongieux). Il s'agit de la zone de prélèvement la plus favorable car le risque d'atteinte nerveuse y est le plus faible et la quantité osseuse disponible la plus abondante.

La distance entre le nerf alvéolaire inférieur et le mur vestibulaire de la mandibule dans la région molaire fait entre 3.8 et 5.7 mm d'épaisseur. (Moyenne 4.7 mm)

Au niveau du ramus, le nerf est nettement plus proche de la surface. Une exposition du nerf peut se produire lorsque la ligne oblique externe est peu prononcée et que la préparation du bloc osseux se situe sous le trajet nerveux. Si la coupe verticale distale concerne le ramus mandibulaire, la probabilité d'exposition est augmentée. Dans le corps de la mandibule, il chemine en position linguale d'où l'importance du scanner ou du cone beam (KHOURY⁶).

Cependant si le pédicule est haut situé sur une radiographie panoramique, il est obligatoirement en position latérale puisque l'arc dentaire est circonscrit par la mandibule en dehors. S'il est bas situé, il est plus lingualé (PRINC et coll.¹¹).

En résumé, le nerf alvéolaire inférieur décrit une courbe à concavité antérosupérieure avec des variations de positions importantes d'un patient à l'autre où seule la tomodensitométrie permet une étude fiable de sa position avant prélèvement.

4.2. Rapports anatomiques périphériques (GAUDY⁴)

Sur la face latérale de l'angle mandibulaire se fixe le muscle masséter. Sur le bord antérieur de la branche montante, l'insertion du muscle zygomatiko-mandibulaire double en avant le tendon de la portion temporale du muscle temporal. La portion orbitaire de ce même muscle est plus médiale.

En lingual, le nerf lingual est plaqué contre la corticale interne de la mandibule en arrière des insertions postérieures du muscle mylo-hyoïdiens.

L'élément majeur des rapports anatomiques périphériques est l'artère faciale (figure 6). Collatérale de l'artère carotide externe, elle contourne le bord inférieur de la mandibule en regard de la première molaire. Il faut impérativement la protéger par un écarteur.

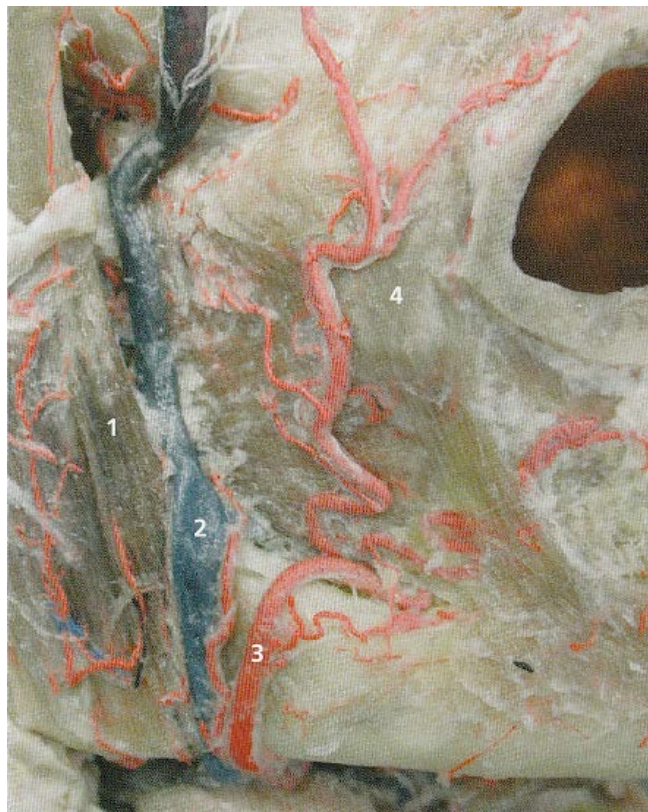

Figure 6 : vue antéro-latérale de la région molaire mandibulaire où cours d'une dissection. En avant du muscle masséter (1), la veine (2) et l'artère faciale (3) cheminent du muscle buccinateur (4). GAUDY⁴

5. Environnement chirurgical (PRINC et coll. ¹¹)

5.1. Préparation du praticien

Une fois le masque chirurgical mis en place, il ne doit jamais être touché. Des lunettes de protection larges doivent être systématiquement portées.

Sur des mains propres, ongles courts, sans vernis et absence de bijoux :

- Lavage simple des mains avec un savon liquide non désinfectant doux d'une durée supérieure ou égale à 15 secondes)
- Brossage des ongles avec une brosse stérile (30 secondes par main)
- Rinçage avec l'eau du réseau
- Séchage soigneux avec un essuie-main à usage unique non stérile
- Friction des mains avec la solution hydro-alcoolique (Sterillium® ou Anios® gel) jusqu'aux avant-bras inclus jusqu'à séchage complet (temps de contact recommandé de 5 minutes)

5.2. Préparation du patient

La préparation du patient débute par un bain de bouche antiseptique, une fois le patient habillé et ses cheveux recouverts d'une charlotte.

Puis le patient est installé en décubitus dorsal et la désinfection du site opératoire et de la périphérie buccale est réalisée (l'antiseptique réduisant la flore microbienne buccale et la flore cutanée péri-buccale susceptibles d'être à l'origine de complications infectieuses).

À la périphérie buccale, on peut utiliser différents désinfectants comme la chlorhexidine alcoolique à 0.5 %, la povidone iodée alcoolique à 5 % (Bétadine® alcoolique à 5 %) ou encore la povidone iodée bain de bouche (Bétadine® bain de bouche). On pourra proposer le protocole suivant :

- Bétadine® (bain de bouche dilué)
- Rinçage au sérum physiologique ou à l'eau stérile
- Bétadine® alcoolique 5 % en application aux zones péri-buccales (jaune) et Bétadine® bain de bouche (verte)
- Proscrire les mélanges et rester dans la même gamme de principe actif lors de la réalisation des soins successifs
- Isolement du site opératoire par des champs stériles
- Installation de la table pont, du moteur, de l'aspiration chirurgicale
- Organisation à proximité du site opératoire de l'élimination des déchets contaminés

Dès lors débute l'intervention chirurgicale, imposant un strict respect des règles d'asepsie.

5.3. Plateau chirurgical

Il est nécessaire de rappeler le matériel de base de la chirurgie osseuse préimplantaire.

5.3.1. Plateau chirurgical classique (figure 7)

En cas de prélèvement osseux, le plateau chirurgical comprend :

- 1 bistouri lame n°15
- 1 sonde parodontale graduée

- 2 syndesmotomes faucille et droit
- 1 maillet et deux ostéotomes droits de 5 mm ou 8 mm de large
- 2 rugines d'Obwegeser de largeur différente
- 1 curette à décoller la muqueuse sinusienne
- 3 écarteurs de Farabeuf, de Dautrey, d'Obwegeser contre-coudé
- 1 pince à disséquer type Adson à griffes
- 1 pince Halstead courbe griffes
- 1 pince gouge fine
- 1 curette pour le prélèvement d'os spongieux
- 1 porte-aiguille
- des fraises à os :
 - o boule en carbure de tungstène
 - o longiligne à denture croisée (dont l'inconvénient est de ne pas permettre le contrôle de la profondeur de la coupe lors de la corticotomie)
- des agents hémostatiques :
 - o cire à os de Horsley (à appliquer au contact des surfaces osseuses, de manière économe)
 - o cellulose régénérée oxydée (Surgicel®)
- 1 canule d'aspiration type Yankauer, avec contrôle digital (pour moduler la capacité d'aspiration) de 16 cm de long et de 5,3 mm de diamètre.

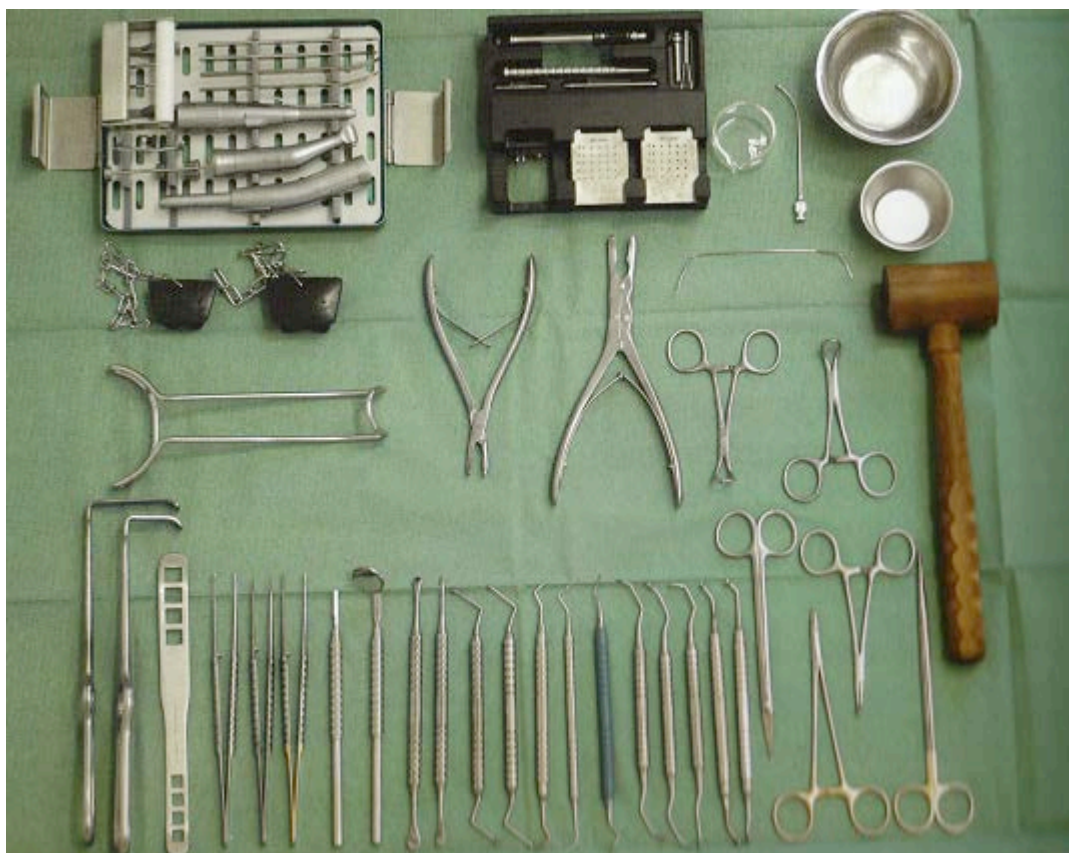


Figure 7 : exemple de plateau technique d'augmentation osseuse (KHOURY⁶)

5.3.2. Vis d'oséosynthèse

Différents types de vis sont commercialisés. En cas de synthèse d'un petit greffon (par exemple de 7 mm x 7 mm), des microvis de diamètre 1,6 mm et de longueur variant de 8 à 12 mm peuvent être utilisées. Elles sont parfois difficiles à déposer du fait de leur parfaite ostéo-intégration.

5.3.3. Piézochirurgie

Elle est particulièrement indiquée dans les sinus lifts du fait du risque de perforation de la membrane sinusienne, lors de la réalisation du volet osseux ou du décollement de celle-ci (exposant le matériau de greffe dans la cavité intrasinusienne) mais également dans le cas du prélèvement du greffon rétromolaire mandibulaire en raison de la faible épaisseur de coupe de ces instruments.

L'appareil de piézochirurgie se compose :

- d'une unité centrale
- d'une pièce à main et de son câble d'alimentation couplé à l'irrigation
- des inserts de forme variable.

Les inserts produisent un effet de coupe uniquement sur les tissus durs.

6. Déroulement de l'intervention

6.1. Prémédication (PRINC et coll.¹¹)

La prémédication vise essentiellement à réduire l'anxiété du patient et permet aussi de mieux supporter l'intervention chirurgicale.

En préopératoire, nous pouvons donner :

- Hydroxyzine : Atarax® (1mg/kg)
- Benzodiazépine : Valium® (5 à 10 mg), Lexomil®

En cas de prémédication, il faut noter que le patient doit toujours être accompagné ; que cela soit avant l'intervention ou après.

6.2. Analgésie

En cas de prélèvement rétromolaire mandibulaire, selon l'étendue du prélèvement, son caractère uni ou bilatéral et le terrain propre du patient, la procédure peut être réalisée ou au fauteuil sous anesthésie locale, ou sous anesthésie générale au bloc opératoire (dans ce cas, l'opération se déroule en ambulatoire : l'entrée se faisant le matin et la sortie le soir même (PHILIPPE¹⁰).

En ce qui concerne l'anesthésie locale lors de ce prélèvement rétromolaire, certains auteurs (PROUSSAEFS et coll¹²) indiquent réaliser une analgésie loco-régionale du nerf

alvéolaire inférieur. Il semblerait cependant que des analgésies locales vestibulaire et linguale des nerfs buccal et lingual permettent d'obtenir un silence opératoire satisfaisant. Cela serait d'autant plus indiqué si l'on considère que l'analgésie à l'épine de Spix pourrait lever la sécurité liée à la sensibilité du nerf alvéolaire inférieur en cas de contact direct lors de l'intervention (GAUDY⁴)

Nous pouvons donc réaliser notre analgésie locale avec de l'articaine avec vasoconstricteur que cela soit en 1/100000 ou 1/200000.

6.3. Exposition et préparation du site receveur (PRINC et coll.¹¹, KHOURY⁶, SEBAN et coll.¹⁴)

Avant toute chirurgie du prélèvement osseux, le site receveur doit être exposé et évalué. Cela permet, d'une part, d'apprécier l'exacte quantité d'os nécessaire au comblement ou à la restauration du défaut, et d'autre part de réduire le temps écoulé entre le prélèvement du greffon et sa mise en place au niveau du site receveur.

La préparation du site receveur poursuit également les objectifs suivants :

- L'assainissement de l'étendue du défaut osseux par débridement des tissus dévitalisés et par les méthodes prophylactiques usuelles (irrigation continue à la povidone iodée) qui préviennent l'infection du greffon.
- La revascularisation du greffon, principalement acquise par décorticalisation du site receveur. L'apport vasculaire occasionne au sein du greffon une angiogenèse et une ostéogénèse par une série d'évènements spécifiques faisant intervenir des facteurs de croissance tissulaire et des cellules à potentiel ostéogénique. En présence d'une surface osseuse réceptrice corticalisée, des perforations de la corticale (figure 8) sont préconisées afin de favoriser, à partir de l'os spongieux, un apport vasculaire suffisant, fondamental pour l'incorporation du greffon au site greffé. De plus, le recrutement de cellules mésenchymateuses pré-ostéoblastiques et la libération de facteurs de croissance permet d'initier le processus d'ostéoinduction.

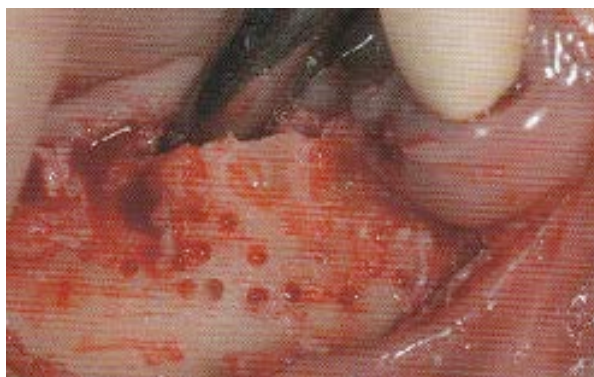

Figure 8 : perforations de la corticale (SEBAN et coll.¹⁴)

Certains chirurgiens feront une préparation complète du site receveur avant le repositionnement du greffon. D'autres feront une préparation partielle. A noter que la mise en place, à ce stade du guide chirurgical implantaire permet de visualiser l'emplacement du futur

implant et, de ce fait, de déduire précisément la position et la taille du greffon osseux nécessaire. Les dimensions du défaut sont mesurées avec une sonde graduée.

La voie d'abord privilégiée retient, le plus habituellement, un tracé d'incision de la crête alvéolaire édentée à direction horizontale avec des contre-incisions verticales à distance du site receveur osseux afin de récliner un lambeau mucopériosté, exposer l'étendue du déficit osseux puis assurer le repositionnement du lambeau.

Le lambeau est ruginé du plan osseux, de la crête alvéolaire vers le vestibule sans traumatisme pour le périoste, dont la population cellulaire est constituée de cellules bordantes pouvant se différencier en ostéoblastes.

Le recours à une incision horizontale vestibulaire, au-delà de la ligne mucogingivale, évite les tensions occasionnées par le rapprochement des berges du lambeau au niveau crestal. C'est toutefois une incision plus hémorragique qu'une incision le long de la crête alvéolaire.

La technique de tunnellation qui consiste à créer un tunnel par deux incisions en mésiale et en distale du défaut osseux pour exposer ce dernier et introduire un greffon, demande une grande expérience clinique et ne permet pas d'adapter intimement le greffon au site receveur.

Une compresse imbibée de sérum physiologique est ensuite placée au niveau du site receveur dans l'attente du prélèvement.

6.4. Prélèvement

Il existe deux sièges de prélèvements (PRINC et coll¹¹) :

- Pour le corps de la mandibule, la zone est comprise entre le foramen mentonnier en avant et la dent de sagesse en arrière.
- Concernant le ramus, la zone limitée en bas par trigone rétromolaire, en haut par le processus coronoïde et en arrière par l'épine de Spix.

6.4.1. Incisions (LOCATELLI⁷)

Trois méthodes permettent d'accéder au site donneur.

L'incision intrasulculaire parcourt les faces vestibulaires allant de la face mésiale de la deuxième prémolaire jusqu'au côté externe du trigone rétromolaire, ou plus haut si l'indication est posée tout en restant en dedans de la ligne oblique externe. Ce type d'incision peut être envisagé lorsque toutes les dents sont présentes et que le parodonte est sain.

En présence de couronnes, pour éviter l'apparition d'un liserai disgracieux, l'incision peut être gingivale. En cas de situation d'édentement, l'incision sera crestale.

6.4.2. Dissection (GAUDY⁴)

Au niveau rétromolaire, un lambeau mucopériosté est récliné, exposant la face vestibulaire de la branche horizontale, autrement dit la paroi osseuse latérale des régions

molaires et rétromolaires mandibulaires. Ce lambeau se prolonge sur le bord antérieur du ramus, mené plus ou moins loin vers le processus coronoïde selon les besoins du prélèvement.

Vers le bas, la mise en place d'un écarteur contre-coudé d'Obwegeser (figure 9) permet de protéger les structures comme l'artère faciale. L'os est dénudé sur une longueur de 3 à 4 cm et sur 2 cm de haut.

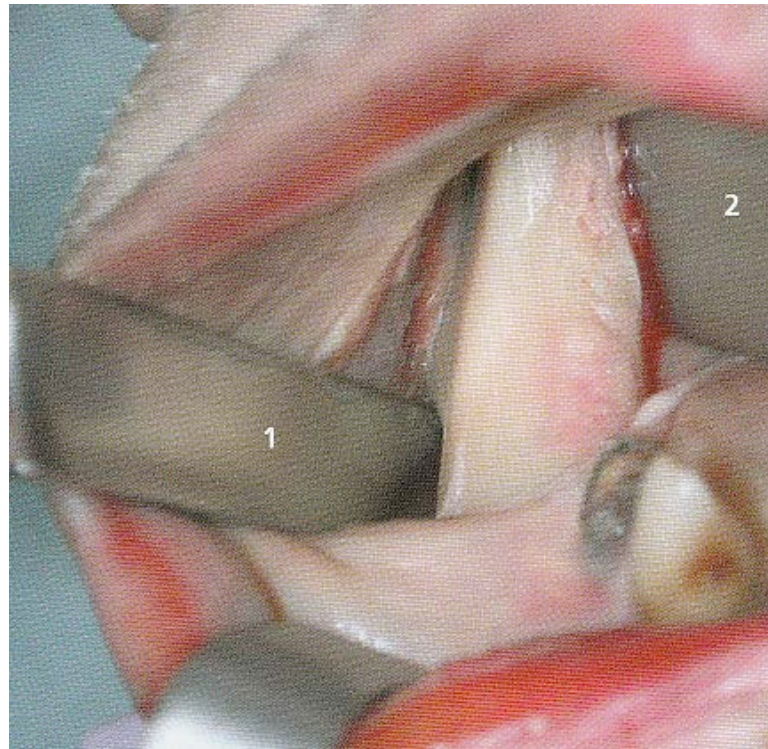


Figure 9 : Un écarteur d'Obwegeser (1) est mis en place en regard de la 1^{ère} molaire pour protéger le pédicule facial. Une lame droite (2) maintient le lambeau crestal. (GAUDY⁴)

6.4.3. Corticotomie (KHOURY⁶)

Le principe est de réaliser un clivage sagittal dans la région molaire postérieure en préservant le pédicule mandibulaire, qui doit rester solidaire de la table interne.

On trace les corticotomies avec une fraise boule et/ou fissure montée sur pièce à main, ou à l'aide d'un disque avec un carter de protection comme la Microsaw® ou à l'aide d'un insert de piezochirurgie.

Nous allons maintenant décrire le protocole du professeur Fouad KHOURY.

La taille du bloc prélevé dépend de l'étendue de la ligne oblique externe et de la quantité nécessaire à l'augmentation. Trois lignes d'ostéotomies sont réalisées avec la Microsaw® : deux verticales et une basale. La dernière ostéotomie crestale suit de façon parallèle la ligne oblique externe. Elle ne sera pas réalisée avec la Microsaw®, mais avec une fraise boule d'1mm de diamètre. L'ostéotomie verticale mésiale est réalisée à la Microsaw® pièce à main se situe forcément en arrière de l'orifice de sortie du nerf mentonnier. L'ostéotomie verticale postérieure se situe à la bordure latérale mésiale du ramus et traverse la

ligne oblique externe. Les deux ostéotomies sont faites avec une profondeur de pénétration maximale du disque diamanté de 32 mm de rayon. Rappelons que la distance entre le nerf alvéolaire inférieur et la corticale externe de la région rétromolaire fait entre 3.8 et 5.7 mm (moyenne de 4.7 mm). Au niveau de la branche montante, le nerf est nettement plus proche de la surface. Une exposition du nerf peut se produire lorsque la ligne oblique externe est peu prononcée et que la préparation du bloc osseux se situe sous le trajet nerveux. Si la coupe verticale distale concerne le ramus, la probabilité d'exposition est augmentée. En effet dans cette région, le nerf alvéolaire inférieur est plus proche de la corticale vestibulaire. Dans le corps de la mandibule, il y chemine en position plus linguale.

Le disque diamanté doit être orienté perpendiculairement au mur mandibulaire ainsi aucune zone de contre-dépouille n'est produite et la luxation du bloc est facilitée. L'ostéotomie horizontale basale relie les deux coupes verticales. Elle est réalisée avec le contre-angle Microsaw® et sa profondeur de coupe ne doit pas excéder 2.5 mm. L'ostéotomie horizontale représente la ligne de rupture dans le domaine basal. Grâce à la protection du disque, les lignes d'ostéotomie peuvent être étendues jusqu'à la bordure basale de la mandibule sans que les tissus mous soient blessés. En occlusal, les deux ostéotomies verticales sont reliées de distal en mésial avec des perforations (figure 10) d'une profondeur de 3 à 4 mm.

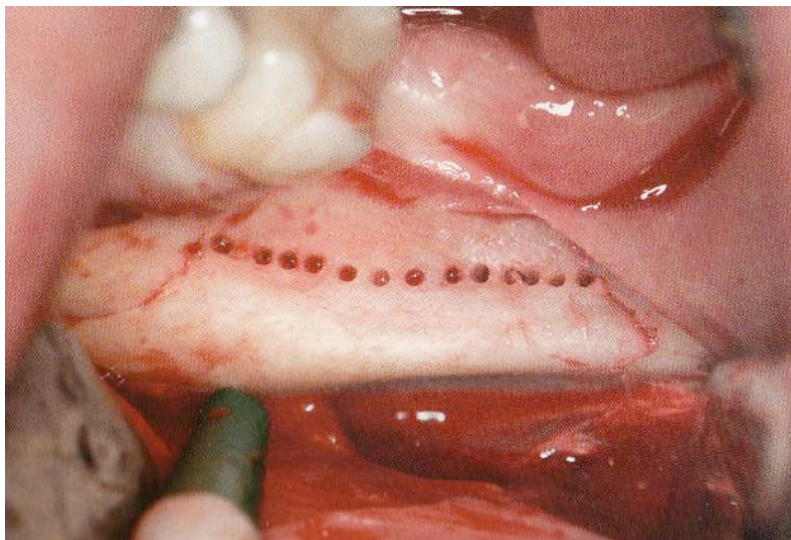


Figure 10 : Ostéotomie crestale (KHOURY⁶)

Ces perforations se situent environ à mi-distance entre la ligne oblique externe et la crête. Elles sont reliées de proche en proche avec de fins ciseaux à os. Des coups de maillet sont donnés avec précaution jusqu'à la luxation latérale du bloc osseux. La direction des ciseaux doit être parallèle à la surface extérieure du corps de la mandibule. Avec cette ligne de force, le bloc se luxe sans résistance. Il n'est pas indispensable que les ciseaux pénètrent en profondeur dans l'espace spongieux pour la luxation du bloc osseux. En effet la formation d'une tension consécutive à l'utilisation du ciseau provoque un effet en « coin de bois » favorisant la libération du bloc.

Si aucune luxation du bloc osseux ne s'effectue au troisième coup de maillet, les coupes doivent être d'abord contrôlées souvent le contrôle révèle que les lignes d'ostéotomies ne se croisent pas en mésiales. Si la corticale n'est pas complètement coupée, une prolongation des coupes est indispensable. Une mauvaise angulation du disque diamanté, au niveau de la coupe verticale mésiale, peut provoquer des zones de contre-dépouille compliquant la luxation. Si malgré la préparation correcte du bloc osseux, la luxation nécessite de forts coups de maillet, celui-ci doit être fractionné verticalement car il ne faut en aucun cas prendre le risque d'une fracture mandibulaire. Après séparation, la partie distale est d'abord luxée, puis la partie mésiale.

Suite à la luxation, le bloc osseux pourra être retiré prudemment en direction vestibulaire à l'aide d'un décolleur. Il est important de le retirer doucement si la ligne oblique externe est peu accentuée, car le nerf alvéolaire inférieur peut adhérer à la corticale vestibulaire. Suite à un prélèvement trop rapide, le nerf risque d'être étiré et irrité. Surtout dans la région de l'ostéotomie distale, il a un risque accru d'exposition car les structures osseuses deviennent plus minces.

Tout bloc prélevé dans la région rétromolaire mandibulaire présente une majorité d'os compact et peu de spongieux. Ensuite de l'os spongieux peut être prélevé avec une curette chirurgicale en prenant garde au trajet du nerf sous-jacent. Il faut veiller à ce que la paroi corticale linguale reste intacte. Le prélèvement osseux peut être combiné si nécessaire à l'extraction d'une dent de sagesse. Cependant dans ce cas, la corticale est imprimée par la forme de la dent de sagesse.

En règle générale, le site de prélèvement est comblé avec une éponge de collagène de type Pangen®. Celui-ci possède des propriétés hémostatiques permettant une stabilisation du caillot et une meilleure cicatrisation. Par ailleurs, celle-ci ferme les cavités médullaires ayant été ouvertes au niveau du prélèvement ce qui réduit le saignement. La plaie est suturée avec des points simples. Le comblement du site de prélèvement avec des cristaux tels que l'hydroxyapatite ou le Bio-oss® n'est pas nécessaire. Dans le cas où un comblement est effectué, il faut tapisser le site de prélèvement d'une membrane de collagène. Cette protection évite que le biomatériau entraînant des lésions nerveuses dégénératives pénètre dans les régions proches du nerf mandibulaire.

6.5. Mise en place du greffon

Pour sa mise en place, le greffon doit être débarrassé de toute adhérence fibreuse. Il est ensuite rincé au sérum physiologique avant d'être parfaitement adapté sur le site à reconstruire (GAUDY⁴). Il sera conservé dans du sérum physiologique entre chaque manipulation. Le côté endosté du greffon doit être placé face à l'os cortical du site receveur, ce dernier ayant été précédemment perforé. Le bloc osseux est adapté par nivellement minimum du site receveur, l'ajustage du greffon pouvant se faire à l'aide d'une fraise. Les bords du bloc sont arrondis afin d'éviter de perforer le lambeau lorsqu'il sera repositionné par-dessus le greffon (CAPELLI³).

Le greffon est stabilisé par une ou plusieurs vis d'ostéosynthèse (figure 11). L'idéal est d'avoir une fixation sur la corticale palatine (GAUDY⁴). De la bonne stabilité du greffon dépendra l'intégration de celui-ci. En effet, en cas de micromouvements, une interposition de tissus fibreux par des cellules fibroblastiques aura lieu (PRINC et coll.¹¹).

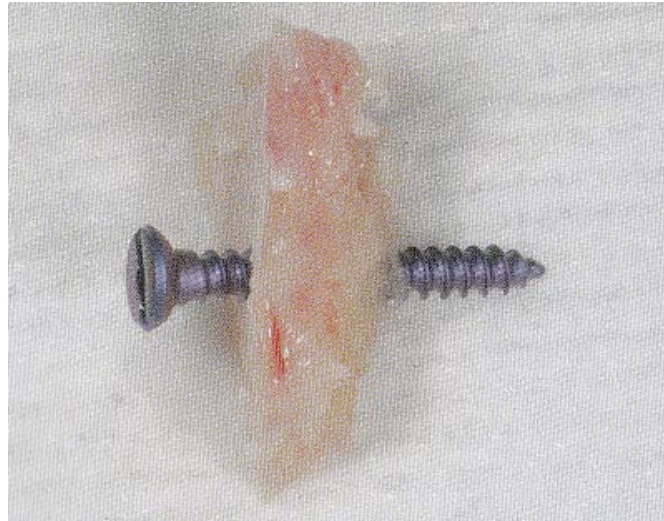

Figure 11 : Vis d'ostéosynthèse traversant le greffon (SEBAN et coll.¹⁴)

KHOURY⁶ possède un autre protocole.

Malgré tous nos efforts, une grande partie des cellules osseuses transplantées meurt au cours de la cicatrisation. L'ostéoconduction joue un rôle très important dans le greffon. Si le greffon n'est pas constitué d'os cortical pur, la croissance des vaisseaux et des cellules formatrices d'os est plus rapide. Une augmentation de la surface a une influence positive sur la néoformation et la régénération osseuse. La surface d'un seul bloc osseux est relativement limitée. Si le même bloc osseux est réduit en petites particules, la surface totale de l'os greffé augmente de manière exponentielle. Le potentiel de régénération et la néoformation osseuse sont améliorés.

Cependant, la forme de la crête reconstruite par l'utilisation exclusive d'os particulaire n'est pas stable. La combinaison d'un bloc osseux mince avec de l'os cortical particulaire et du spongieux est une alternative. Des particules de petit volume avec une taille de 0.5 à 2 mm³ ont une meilleure régénération, mais se résorberont plus que des particules d'une taille de 10 mm³. Le bloc cortical mince sert de membrane biologique autogène pour la stabilisation de petits morceaux osseux. En pratique, l'augmentation se déroule en deux étapes. D'abord, un bloc osseux aminci est fixé avec des vis conformément à la forme de la future crête. Ce bloc osseux (figure 12) n'est pas en contact immédiat avec le site osseux, mais vissé à distance pour qu'un espace subsiste entre la crête atrophiée et le greffon. L'espace résiduel entre le site receveur et le bloc est rempli de spongieux et de petits morceaux osseux corticaux.

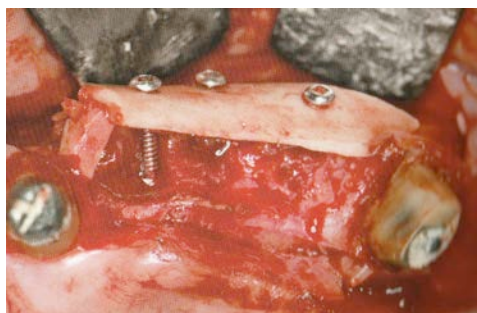

Figure 12 : Greffon divisé et fixé via 3 vis avant comblement (KHOURY, 2011)

L'utilisation de membrane entraîne une résorption tardive accrue du greffon. En effet les vaisseaux sanguins du périoste et des tissus mous ne peuvent réaliser une revascularisation du greffon.

Il faudra effectuer une dissection du périoste, notamment au niveau des contre - incisions, pour pouvoir tracter suffisamment le lambeau, sans tension, et ainsi refermer la zone greffée.

6.6. Prescription postopératoire

6.6.1 Antalgiques

La zone de prélèvement étant superposable à celle de l'extraction d'une dent de sagesse mandibulaire, le traitement antalgique suite à une greffe osseuse est le même que celui appliqué à l'ablation d'une dent de sagesse. L'administration d'antalgiques avant que la douleur ne soit perçue est la méthode standard pour contrôler la douleur à court et long terme. Nous pouvons prescrire du paracétamol (3g/jour) en cas de douleurs faibles et du tramadol (50 à 100mg toutes les 4 à 6 heures) en cas de douleurs modérées à intenses.

6.6.2. Antibiothérapies (ANSM²²)

Une monoantibiothérapie est la règle et une posologie adéquate (durée, dose) doit être choisie :

- L'amoxicilline est la molécule privilégiée à la posologie habituelle de 2g en deux prises journalières.
- En cas d'allergie aux β -lactamines, les macrolides sont indiqués (clindamycine 600mg/jour en deux prises)

7. Suites et complications post-opératoires

Elles peuvent être parfois très impressionnantes pour le patient, c'est pourquoi son information préalable est capitale.

7.1. Douleurs

Les douleurs sont très variables, mais généralement parfaitement maîtrisées par les antalgiques usuels.

7.2. Hématomes, hémorragies (KHOURY⁶, PRINC et coll.¹¹)

La réalisation du bilan préopératoire au niveau de la coagulation permet de limiter la survenue de complications graves et inquiétantes pour le patient.

Les hématomes peuvent compliquer et prolonger la cicatrisation post-opératoire de la plaie. Ils se manifestent sous forme d'indurations bleues, immobiles et douloureuses à la pression. Les hématomes cutanés constituent avant tout un problème esthétique.

Les hémorragies postopératoires sont rares du fait de l'application de collagène au niveau du site donneur. L'application d'une légère pression pendant 30 minutes coupe la microvascularisation des tissus mous et favorise l'hémostase primaire.

7.3. Tuméfactions (GAUDY⁴)

Les tuméfactions sont des suites chirurgicales normales. Elles ont pourtant tendance à fortement inquiéter le patient. Le patient doit savoir que l'importance de la tuméfaction n'a rien à voir avec la réussite, l'échec ou la difficulté de l'intervention. Des poches de glace sont appliquées à intervalles réguliers pendant deux jours.

La tuméfaction post-opératoire pour un prélèvement mandibulaire postérieur est importante, maximale au troisième jour.

7.4. Trismus

Ce trismus est constant et résolutif en deux à trois semaines (KABBAJ et coll.⁵).

7.5. Troubles neurologiques labiomentonnièrs

Les paresthésies et/ou dysesthésies proviennent d'un étirement du nerf alvéolaire inférieur dans sa gaine lors du clivage. Elles sont résolutive en quelques semaines voire quelques mois.

S'il s'agit d'une atteinte directe du nerf lors de l'ostéotomie ou lors du clivage, le déficit peut persister de manière définitive.

7.6. Fracture mandibulaire

Exceptionnelle, elle survient à la suite du clivage du greffon.

7.7. Exposition du greffon

Elle peut être précoce ou tardive.

Les complications liées aux greffes de bloc osseux sont souvent le résultat d'une mauvaise gestion des tissus mous (KHOURY⁶).

Le gain de volume provenant des greffons osseux exige souvent des incisions de décharge et des incisions périostées.

Toute prothèse amovible doit être largement évidée pour éviter de solliciter mécaniquement le greffon au travers de la muqueuse. Tout bord vif doit être retiré.

Une suture sans tension est un élément clé pour la réussite des interventions d'augmentation osseuse.

Une déhiscence de la plaie par rétraction ou nécrose du lambeau expose le greffon à la flore bactérienne de la cavité orale. Il n'y a pas de méthode vraiment sûre permettant le traitement efficace de cette complication. Toute tentative d'une nouvelle suture de la région exposée peut agrandir l'exposition par la nécrose du lambeau. Il faut donc attendre que les tissus mous soient aptes à être manipulés.

Pendant cette période, l'application d'un gel ou d'une solution de chlorhexidine plusieurs fois par jour aide à réduire l'infiltration bactérienne. Les chances de pouvoir sauver une partie ou l'intégralité du greffon sont faibles. Si les tissus mous ne sont pas fermés après deux semaines, le greffon doit être éliminé dans son intégralité.

7.8. Exposition des vis

Le volume du greffon peut se réduire jusqu'à 25% pendant la cicatrisation dans le cadre du remodelage (KHOURY⁶). Les tissus mous supportés par l'os se déplacent dans le sens de la résorption. Tandis que l'os se réduit et les tissus mous s'affaissent, les vis de fixation restent dans leurs positions originales et peuvent perforer les tissus mous.

A deux ou trois mois post-opératoires, les vis peuvent être éliminées sans problème.

7.9. Perte du greffon (SEBAN et coll.¹⁴)

La perte partielle ou totale du greffon, conséquence d'une désunion entre le segment osseux greffé et le site récepteur, est rare. Les facteurs aggravants sont l'insuffisance de vascularisation du greffon ou une ostéosynthèse instable.

7.10. Résorption du greffon (SEBAN et coll.¹⁴)

La mise en fonction d'implants prévient la résorption de l'os natif ainsi que celle de l'os greffé. La résorption de l'os greffé a été établie par quelques auteurs qui ont imputé à la seule origine embryologique du greffon le processus de résorption. Cette perte de volume osseux greffé, imprévisible, s'avère plus importante après la première année de mise en fonction des implants dans le site greffé. Son retentissement est moindre dans les années qui suivent. Cependant, la résorption de la greffe ne se limite pas à l'origine embryologique du greffon. D'autres éléments doivent être pris en considération :

- le type et le site de reconstruction
- le moment choisi pour la mise en place des implants
- l'existence d'une prothèse provisoire
- la qualité osseuse du site récepteur
- les contraintes appliquées aux implants

8. Cicatrisation (LOCATELLI⁷)

8.1. Principes de cicatrisation.

L'incorporation d'une greffe osseuse fait appel à un processus d'invasion vasculaire et cellulaire du matériau permettant une néoformation osseuse. L'origine, les propriétés intrinsèques et la morphologie du matériau sont des paramètres qui influenceront sur sa résorption et son remplacement.

La cicatrisation est définie macroscopiquement comme la guérison d'une plaie. C'est un processus biologique complexe qui voit se succéder un certain nombre d'étapes permettant l'arrivée sur le site de cellules ainsi que leur multiplication, leur différenciation puis leur expression phénotypique propre, aboutissant au dépôt d'une matrice extra cellulaire spécifique du tissu lésé. Ce mécanisme complexe de réparation tissulaire fait intervenir un grand nombre de médiateurs et s'effectue avec différentes spécificités en fonction du tissu considéré.

Le processus cicatriciel d'une greffe osseuse est, par conséquent, très semblable à celui régissant la cicatrisation d'une fracture. Suite à l'acte chirurgical, les tissus mous présentent les phases classiques d'une inflammation aiguë avec vasodilatation, exsudat de plasma et de leucocytes. Les polynucléaires et les macrophages contribuent au nettoyage de la plaie.

Ces événements se déroulent dans les 4 heures qui suivent l'intervention et, dans la mesure où toutes les règles d'asepsie ont été respectées, la phase inflammatoire s'atténue rapidement. De façon concomitante à la réaction inflammatoire, il se forme un caillot sanguin contenant des plaquettes qui vont sécréter des facteurs de croissance. Ces molécules servent de signaux pour induire des événements, vasculaires comme cellulaires. S'ils ont un effet chimiotactique sur les cellules ostéogéniques, ils agissent aussi particulièrement sur les cellules endothéliales et fibroblastiques qui élaborent de cette façon un tissu de granulation et participent à la néovascularisation.

L'angiogenèse est ainsi initiée. Il est nécessaire que la revascularisation de la zone opérée soit précoce, celle-ci permettant en effet la nutrition des cellules, étape capitale au développement cellulaire et au fonctionnement de leur métabolisme. La circulation locale sera d'autant plus vite rétablie que le traumatisme aura été faible. La colonisation cellulaire du site sera alors rapide et la cicatrisation de meilleure qualité.

Au cours de la réparation osseuse, les facteurs de croissance vont également recruter des cellules ostéogéniques qui vont se différencier en ostéoblastes (ostéoinduction). L'arrivée sur le site cicatriciel d'ostéoblastes actifs va permettre la mise en place d'une matrice ostéoïde qui, après 4 mois pour les sites donneurs maxillaires et 6 mois pour les sites donneurs mandibulaires, pourra supporter des charges fonctionnelles grâce à son remodelage. Cela explique ***les 4 à 6 mois de cicatrisation nécessaire après une greffe osseuse.***

L'os obtenu est un os immature sans organisation de sa trame collagénique. Cet os sera ensuite remanié et remplacé par un os nouveau qui, sous l'effet des contraintes physiques, s'organisera en os mature de type lamellaire.

Au début du processus de réparation osseuse, certaines cellules périphériques du greffon se maintiennent grâce à la diffusion passive d'éléments nutritifs en provenance des tissus de l'hôte et, jusqu'à ce stade, l'os cortical et l'os spongieux présentent peu de différences dans le processus de réparation.

Puis l'os spongieux va subir une dégénérescence de ces nombreuses cavités médullaires, étape propice à l'invasion vasculaire et ostéoïde. Il se forme alors, comme précédemment expliqué, une anastomose périphérique entre le réseau capillaire de l'hôte et celui de l'os greffé, puis les cellules ostéogéniques, provenant soit du greffon, soit de l'hôte, vont se différencier en ostéoblastes pour former du tissu ostéoïde. L'os spongieux transplanté atteint ainsi sa maturation complète par un remplacement total de l'os nécrosé par de l'os vivant.

L'os cortical, lui, subit une phase ostéoclastique qui, élargissant les cavités haversiennes et les interstices lamellaires, favorise l'initiation de la phase d'apposition et de réparation. Cependant, il persisterait dans le temps un mélange d'os nécrosé et d'os néoformé au niveau de l'os cortical.

L'essentiel de l'intérieur des greffons autogènes d'os cortical n'est jamais revascularisé ni remplacé par de l'os vital. Ils seraient de ce fait plus sensibles à l'infection (PROUSSAEFS et coll.¹²).

Cicatrisation osseuse et piézochirurgie :

La chirurgie par ultrasons (piézochirurgie) potentialiserait la cicatrisation osseuse (VERCELLOTTI et coll.¹⁸). En effet, Horton et ses collaborateurs ont montré que les défauts chirurgicaux réalisés dans l'os alvéolaire de chien avec un instrument piézoélectrique cicatrisent plus vite que ceux réalisés avec des instruments rotatifs. MISCH⁹ a ensuite renforcé ces résultats avec une étude au microscope électronique comparant la coupe d'un instrument piézoélectrique avec celle d'une scie oscillante. L'hypothèse la plus évidente concernerait le meilleur contrôle de la température lors de l'utilisation du Piezotome. Il reste néanmoins à poursuivre les études biologiques permettant d'expliquer l'accélération des processus de cicatrisation observée cliniquement avec cette instrumentalisation.

8.2. Devenir des greffons (LOCATELLI⁷)

Comme vu précédemment, l'incorporation des greffons se déroule donc en plusieurs phases.

La première, dépendante du lit receveur, consistant en une réaction inflammatoire avec pénétration de bourgeons vasculaires au sein du matériau greffé et apportant les médiateurs impliqués dans la néovascularisation et la migration cellulaire. En effet, de même qu'un tissu vivant saigne, un os greffé doit être revascularisé pour survivre. Grâce à cette revascularisation, les processus physiologiques de résorption ostéoclastique et de néoformation osseuse vont, comme lors du remodelage osseux physiologique, entraîner progressivement et plus ou moins complètement le remplacement du greffon par de l'os néoformé.

Ces processus s'appliquent à tous les matériaux de greffe, qu'ils soient osseux ou synthétiques, mais le résultat final dépend évidemment du volume et des caractéristiques du greffon (architecture, porosité, granulométrie, résorbabilité). Ainsi, pour des greffes spongieuses de petite taille, la revascularisation du greffon est obtenue en quelques semaines.

Une fois la greffe réalisée, le greffon osseux va surtout se résorber, cette résorption étant le principal échec à court et moyen terme. Ce phénomène constitue l'aléa imprévisible pouvant empêcher la mise en place de l'implant.

9. Alternatives

9.1. Régénération Osseuse Guidée ou ROG

La capacité de l'os à se régénérer a des limites. Elle peut échouer dans certaines conditions : absence de vascularisation, instabilité mécanique, taille trop importante du défaut et compétition avec des tissus inhibiteurs (GAUDY⁴).

En faisant une ROG, nous souhaitons exclure les tissus non ostéogéniques du site opéré puisque chaque tissu migre à une vitesse différente à l'intérieur d'une plaie pendant sa cicatrisation. C'est le cas des tissus conjonctifs et épithéliaux ayant une vitesse de

renouvellement plus rapide que l'os ; les tenir à distance du site greffé laisse de ce fait le temps aux cellules ostéogéniques de se multiplier et de repeupler le greffon (MAIORANA⁸).

Un matériau de comblement (autogène, xéno greffe, alloplastique) crée un support à l'ostéoconduction. Il est séparé des tissus par une membrane résorbable ou non.

9.2. La distraction osseuse

Le concept de la distraction osseuse s'appuie sur l'extension du cal conjonctif pour obtenir de l'os. En cas de perte osseuse verticale, elle réalise une expansion progressive par déplacement vertical du fragment le plus apical. Cependant l'axe idéal de la distraction est difficile à respecter.

9.3. Bone splitting ou expansion (PRINC et coll.¹¹)

Cette technique est principalement réservée à la région incisivo-canine du maxillaire. Elle est indiquée en présence d'une crête fine d'au moins 3mm d'épaisseur. L'élasticité de la table externe permet de positionner un implant de 3.5 à 4 mm de diamètre. Le clivage luxé en vestibulaire la table externe. L'implant peut alors y être inséré. La contention initiale de l'implant sera assurée au niveau de la partie élargie de la crête. Il faut donc utiliser des implants de 13 mm de longueur environ.

KHOURY⁶ déconseille cette technique à la mandibule.

9.4. Plasma Riche en Fibrine ou PRF

Les facteurs de croissance sont des éléments contenus dans les cellules du sang. Leur rôle, lorsqu'ils sont mis en contact avec de la matrice osseuse, est de favoriser la différenciation des cellules mésenchymateuses indifférenciées (cellules ostéogéniques) en cellules de type ostéoblastes (ostéoinduction).

Lors de la mise en place d'un greffon osseux dans un site à greffer, un remaniement de l'architecture du site a lieu, aboutissant à une néoformation osseuse.

L'intérêt de l'utilisation de ces facteurs de croissance au contact d'un greffon osseux est de stimuler la multiplication des cellules osseuses, entraînant la formation plus rapide de ce néo-tissu osseux et, par la même occasion, créant une amélioration notable de la qualité de ce tissu (ZHERA²⁰).

Selon SEBAN¹³, les concentrés plaquettaires de fibrine riches en plaquettes (PRF), en combinaison avec un greffon osseux, ont montré cliniquement une activation de la cicatrisation du site greffé par l'effet des cytokines contenues dans le PRF. Le mélange d'un extrait plaquettaire à un greffon broyé améliore la stabilisation du broyat osseux dans les comblements sous sinusiens grâce au pouvoir adhésif de la fibrine qui forme un caillot fibrineux compact.

10. Conclusion

L'acte chirurgical doit être guidé par le projet prothétique et non l'inverse. Une connaissance préalable de la physiologie osseuse et de l'anatomie de la zone rétromolaire mandibulaire est indispensable pour mener à bien nos greffes en implantologie orale.

Pour réussir une greffe, l'os autogène présente le plus grand nombre d'atouts par rapport aux autres techniques de greffe. Cette technique est désormais éprouvée et ses résultats plus que favorables dans l'augmentation du volume osseux, permettent de palier bon nombre de situations cliniques autrefois considérées comme limites.

La complexité, les difficultés techniques rencontrées et les risques encourus lors de ces traitements incitent certains praticiens à rechercher sans cesse d'autres moyens permettant de simplifier ou sécuriser les procédures de reconstructions osseuses.

Bibliographie

1. ABRAHAM.L, KIERSZENBAUM

Histologie et biologie cellulaire : Une introduction à l'anatomie pathologique
Editions De Boeck, 2002

2. BARMAN. S, BARETT

Physiologie médicale
De Boeck, 2012

3. CAPELLI.M.

Augmentation du volume osseux par greffe d'os autogène prélevée dans la branche horizontale de la mandibule.
Parod. Dent. Restaur., 2003

4. GAUDY. J-F

Atlas d'anatomie implantaire
Elsevier Masson, 2011

5. KABBAJ.T, OUJIDI.M, CASAMAJOR.P.

Greffes osseuses autogènes. Prélèvement rétromolaire versus prélèvement symphysaire.
Implant, 2006

6. KHOURY. F

Greffe osseuse en implantologie
Quintessence international, 2011

7. LOCATELLI, L.H.

Greffes osseuses autogènes à visée implantaire
Thèse pour le diplôme d'état de docteur en chirurgie dentaire

8. MAIORANA.C, BERRETA.M, SALINA.S, SANTORO.F.

Recouvrement des greffons d'os autogène par du Bio-oss pour diminuer leur résorption : étude prospective.
Parod. Dent. Restaur., 2005

9. MISCH.CM.

Use of the mandibular ramus as a donor site for onlay bone grafting.
J. Oral. Implantol., 2000

10. PHILIPPE.B.

Le site mandibulaire postérieur.
Inf. Dent., 2006

11. PRINC.G, PIRAL.T.

Chirurgie osseuse pré-implantaire. Mémento.
Paris : Cdp, 2008

12. PROUSSAEFS.P, LOZADA.J.

Greffons blocs d'os autogène pour augmenter la hauteur des crêtes : étude chez l'homme.

Parod. Dent. Restaur., 2005

13. SEBAN.A.

Greffes osseuses et implants.

Elsevier Masson, 2008

14. SEBAN.A, BONNAUD.P

Pratique clinique des greffes osseuses et implants. Modalités thérapeutiques et prise en charge des complications

Editions Elsevier Masson, 2012

15. SEBBAG.P, MISSIKA.P.

Les matériaux de comblement : classification et propriétés.

Implant, 1995

16. TORTORA.GJ.

Principes d'anatomie et de physiologie. 4ème édition.

Editions De Boeck, 2007

17. TULASNE.JF, ANDREANI.JF.

Les greffes osseuses en implantologie.

Quintessence international, 2004

18. VERCELLOTTI.T, KIM.DM, WADA.K, FIORELLINI.J.

Réponse osseuse après résection piézochirurgicale.

Parod. Dent. Restaur., 2005

19. WANG HL, AL-SHAMMARI K.

HVC ridge deficiency classification: a therapeutically oriented classification Wang HL, Al-Shammari K. Int J Periodontics Restorative Dent. 2002 Aug; 22(4):335-43

20. ZERAH.A.

Apport du PRF dans les greffes osseuses : à propos de cas de greffes pariétales.

Implantologie, 2004

21. ZINS JE, WHITAKER LA.

Membranous versus endochondral bone: implications for craniofacial reconstruction.

Plast Reconstr Surg. 1983

Sites internet :

22.http://www.anism.sante.fr/var/anism_site/storage/original/application/adaa00a42032d7120262d3c1a8c04a60.pdf

23.[http://conseildentaire.com/2011/11/29/histologie-des-os-maxillaires-par-le-dr-a-hauteville/figure 1](http://conseildentaire.com/2011/11/29/histologie-des-os-maxillaires-par-le-dr-a-hauteville/figure%201)

24. <http://www.chups.jussieu.fr/polys/capacites/capagerontodocs/annefondamentale/vieillissementOsseux.pdf> figure 2

25. <http://www.larousse.fr/encyclopedie/rechercher?q=reconstruction>

Lois :

26. LOI n° 2002-303 du 4 mars 2002 relative aux droits des malades et à la qualité du système de santé

Auteur : Docteur Renaud CHAPELAIN

Titre : Greffes osseuses autogènes :
le prélèvement rétromolaire mandibulaire

Résumé : L'augmentation du volume osseux est une nécessité pour répondre à toutes les indications de reconstructions prothétiques. Il peut être réalisé de différentes manières. La greffe osseuse par prélèvement rétromolaire mandibulaire est réalisée régulièrement. Elle ne peut être effectuée qu'après acquisition de données sur la physiologie osseuse et sur l'anatomie de la zone rétromolaire inférieure. Le protocole doit être rigoureux pour éviter des complications parfois importantes.

Mots-clés : greffes osseuses, rétromolaire mandibulaire, ostéogénèse.

Key words : dental bone graft, mandibular block, osteogenesis

Nom et Adresse de l'Auteur :
Docteur Renaud CHAPELAIN
Rue de Pont Menou
22310 PLESTIN LES GREVES